XXVIX Reunión Sociedad Ginecológica Murciana

Hospital General Universitario Santa Lucía CARTAGENA

TERATOMA FACIAL CONGÉNITO. A PROPOSITO DE UN CASO

Velasco Martínez, María; Urbano Reyes, María Isabel; Martinez Martinez, Almudena; Peiró Jornet, Julia; Garví Morcillo; Beltrán Sánchez, Antonio.; Miranda Paanakker, Alberto Lorente Fernández, Mónica.
Servicio de Obstetricia y Ginecología de Hospital General Universitario Santa Lucía

INTRODUCCIÓN

Los teratomas son unos de los tumores más frecuentes en los recién nacidos, sin embargo, su localización a nivel facial es infrecuente. Suelen ser tumoraciones benignas y la transformación maligna es extremadamente rara. Sin embargo suelen causar deformidades a nivel de las las orbitas y del zigoma, y puede afectar también al nervio facial.
A continuación presentamos un caso de nuestro centro.

CASO CLÍNICO

Mujer de 36 años, sin antecedentes médicos de interés. FO: G3/P2
-Consulta de 1ªT: Cribado combinado de aneuploidías: Bajo riesgo para T21 y T13; T18 riesgo intermedio, que se convierte en riesgo bajo al añadir los marcadores secundarios. Ecografía sin alteraciones.
-Se realiza rastreo morfológico precoz en semana 16 evidenciándose una tumoración facial izquierda de 17*16*16 mm, de contenido ecomixto, sin captación Doppler. (Imagen 1)
-Tras asesoramiento genético, la paciente decide realizarse una amniocentesis genética, cuyo resultado es normal (Cariotipo 46XY, ArrayCGH normal).
-En controles ecográficos posteriores, se observa progresión: tumoración heterogénea de 33*34mm, con calcificaciones groseras, sin captación Doppler, que comprime el 3º ventrículo e invade la órbita izquierda causando hidrocefalia supratentorial. -Se solicita una RM que informó de masa facial izquierda (probable teratoma) con extensión intracraneal, extraaxial a fosa craneal media, ejerciendo efecto de masa sobre lóbulo temporal ipsolateral (hipoplasico), tercer ventrículo e hidrocefalia supratentorial severa secundaria. (Imagen 2)
-Finalmente la pareja decide solicitar una interrupción legal del embarazo en la semana 20.5 de gestación.

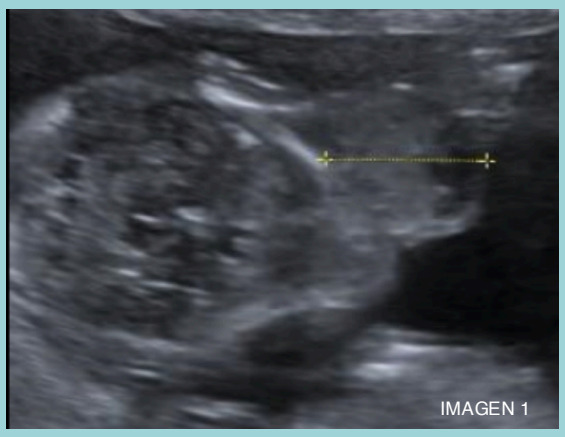

IMAGEN 1

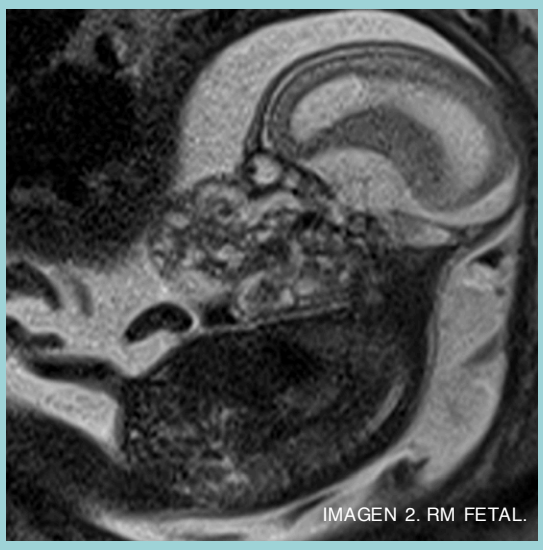

IMAGEN 2. RM FETAL.

CONCLUSIONES

- Los teratomas faciales son tumores poco frecuentes que pueden causar morbilidad funcional y cosmética significativa.
- Se suelen diagnosticar durante el período prenatal y requieren un manejo multidisciplinario para mejorar el pronóstico.
- La RM es muy útil para para evaluar la consistencia del tumor, la extensión del tejido blando circundante y cualquier efecto de masa en otras estructuras vecinas.

BIBLIOGRAFIA
1. Kekre G, Gupta A, Kothari P, et al. Congenital facial teratoma in a neonate: Surgical management and outcome. *Ann Maxillofac Surg.* 2016;6(1):141-3.
2. MacArthur C. Prenatal diagnosis of fetal cervicofacial anomalies. Current Opinion in Otolaryngology & Head and Neck Surgery. 20(6):482–490, DEC 2012.
3. J.R. Brodsky, A.L. Irace, A. Didas, K. Watters, J.A. Estroff, C.E. Barnewolt, *et al.*Teratoma of the neonatal head and neck: a 41-year experience. Int J Pediatr Otorhinolaryngol, 97 (2017), pp. 66-71.